



Arquivos Brasileiros de Oftalmologia

Print version ISSN 0004-2749 On-line version ISSN 1678-2925

Arq. Bras. Oftalmol. vol.66 no.4 São Paulo July/Aug. 2003

<http://dx.doi.org/10.1590/S0004-27492003000400004>

ARTIGOS ORIGINAIS

Estudo das modificações oculares induzidas pelo implante estromal do anel de Ferrara em portadores de ceratocone

Study of the ocular changes after stromal Ferrara ring implantation in patients with keratoconus

Paulo Ferrara de Almeida Cunha^I; Eduardo Adan França Alves^{II}; Frederico Bicalho Dias da Silva^{III}; Guilherme Hermeto de Almeida Cunha^{IV}

^IDiretor Clínico do Centro de Oftalmologia Avançada, Belo Horizonte, MG. Doutor em Oftalmologia pela Faculdade de Medicina da Universidade Federal de Minas Gerais - UFMG

^{II}Doutor em Oftalmologia pela Faculdade de Medicina da Universidade Federal de Minas Gerais - UFMG; Especialização em Oftalmologia pela Faculdade de Medicina da Universidade Federal de Minas Gerais - UFMG

^{III}Doutorando em Oftalmologia pela Faculdade de Medicina da Universidade Federal de Minas Gerais - UFMG; Especialização em Oftalmologia pela Faculdade de Medicina da Universidade Federal de Minas Gerais - UFMG

^{IV}Acadêmico da Faculdade de Medicina de Barbacena, MG. Paulo Ferrara de Almeida Cunha possui patente do instrumento referido no estudo

[Endereço para correspondência](#)

Services on Demand

Journal

- SciELO Analytics
- Google Scholar H5M5 (2016)

Article

- Portuguese (pdf)
- Portuguese (epdf)
- Article in xml format
- Article references
- How to cite this article
- SciELO Analytics
- Curriculum ScienTI
- Automatic translation

Indicators

Related links

Share

More

More

Permalink

RESUMO

OBJETIVO: Comparar a acuidade visual com e sem correção, ceratometria média e equivalente esférico antes e após o implante do anel intraestromal de Ferrara em pacientes portadores de ceratocone intolerantes a lentes de contato.

MÉTODOS: Foram analisados os primeiros 400 olhos com ceratocone tratados com o implante do anel de Ferrara, levando-se em consideração as alterações obtidas na curvatura corneana, acuidade visual e refração, bem como a estabilidade dos resultados no primeiro ano.

RESULTADOS: Nos 400 olhos estudados, observamos redução média na curvatura corneana de 4,18 D, o equivalente esférico diminuiu 4,65 D quando comparamos os valores obtidos no pré-operatório e os do último exame realizado. A AV média não corrigida foi a que sofreu maior alteração, passando de <20/400 para 20/100 e a acuidade visual média corrigida foi de 20/100 para 20/50. Os ceratocones classificados como grau III obtiveram

maior benefício com a cirurgia no que se refere à redução da curvatura corneana. O anel de Ferrara mostrou ter a propriedade de manter a curvatura corneana estável durante o período estudado, para todos os grupos.

CONCLUSÃO: O anel de Ferrara mostrou produzir redução do equivalente esférico, regularização da córnea e conseqüente correção do astigmatismo irregular com desaparecimento do padrão de ceratocone, além de uma melhora significativa na acuidade visual corrigida e sem correção.

Descritores: Ceratocone; Estroma corneal/cirurgia; Acuidade visual; Topografia da córnea; Astigmatismo; Próteses e implantes

ABSTRACT

PURPOSE: To compare the changes in corneal curvature, visual acuity and spherical equivalent before and after the implantation of the intrastromal corneal Ferrara ring in contact lens intolerant keratoconus patients.

METHODS: The first 400 eyes treated with the Ferrara ring were evaluated according to the alterations obtained in the corneal curvature, visual acuity and refraction after surgery, as well as the stability of the results in the first year.

RESULTS: In the 400-studied eyes, there was a mean reduction of 4.18 D in keratometry and 4.65 D in spherical equivalent. The mean uncorrected visual acuity showed the greatest improvement varying from less than 20/400 before to 20/100 after surgery. The mean BSCVA was 20/50 after the surgery. The more advanced keratoconus (III/IV groups) showed the greatest reduction in keratometry. The correction remained stable along the period of the study in all groups.

CONCLUSION: The Ferrara ring showed to produce reduction of myopia, regularization of the cornea and consequent corrections of the irregular astigmatism, disappearance of the keratoconic pattern and a significant improvement of the corrected and uncorrected visual acuity.

Keywords: Keratoconus; Corneal stroma/surgery; Visual acuity; Corneal topography; Astigmatism; Prostheses and implants

INTRODUÇÃO

O ceratocone é uma ectasia corneana, geralmente bilateral e assimétrica, com uma incidência de um caso entre 200 indivíduos na população geral⁽¹⁾. Suas características mais marcantes são, o afinamento estromal central, a protrusão apical e o astigmatismo irregular. Com a sua evolução, os óculos não mais fornecem uma boa acuidade visual, sendo substituídos pelas lentes de contato rígidas. Nos estágios mais avançados, a adaptação de lentes de contato fica impraticável, mesmo considerando os modelos especiais, como as de diâmetro reduzido, "Sopper", "Piggy back", etc. Nesta fase, o único tratamento possível era o transplante de córnea.

Os implantes intracorneanos⁽²⁻³⁾ surgiram na década de 50 e foram idealizados por Barraquer⁽⁴⁾ com o objetivo de evitar os inconvenientes da cicatrização e da elasticidade da córnea, principais obstáculos à previsibilidade e estabilidade dos procedimentos refrativos.

Em 1986, foi desenvolvido um anel corneano intraestromal conhecido atualmente como Anel de Ferrara⁽⁵⁻⁹⁾. Durante quatro anos, foram feitos vários experimentos em coelhos com estes anéis para definir qual diâmetro, forma, espessura e profundidade produziriam os melhores resultados.

O Anel de Ferrara foi originalmente proposto para a correção da miopia e astigmatismo, porém, os bons resultados obtidos durante os últimos 10 anos encorajaram a experimentação desta técnica em casos mais difíceis como o ceratocone⁽⁵⁻⁸⁾, ectasia corneana pós excimer laser⁽⁹⁾, astigmatismo irregular pós ceratoplastia penetrante e outros.

MÉTODOS

Foram selecionados pacientes com ceratocone de todos os tipos morfológicos, com ou sem sinais clínicos, intolerantes às lentes de contato, sendo-lhes explicado de forma pormenorizada os fundamentos da cirurgia, seu caráter experimental e seus riscos inerentes. Estas informações também estavam contidas em um texto recebido por todos e onde assinaram concordando em participar deste estudo. A intolerância às lentes de contato foi definida pelo relato do paciente de não suportar seu uso após teste realizado com lentes adequadas para ceratocone. Este teste pode ter sido feito por um dos autores ou pelo oftalmologista que o encaminhou, desde que tenha conhecimento reconhecido na área.

Critérios de inclusão / exclusão:

Foram incluídos neste estudo, pacientes portadores de ceratocone de graus 1 a 4 (Amsler) intolerantes a lentes de

contato. Os pacientes que apresentassem opacificações corneanas extensas, roturas de membranas corneanas ou medida ceratométrica média acima de 75 dioptrias foram excluídos, bem como portadores de outras patologias oculares ou sistêmicas e cirurgias oftalmológicas prévias.

A classificação do grau evolutivo do ceratocone adotada foi a de Amsler⁽¹⁰⁾:

Ceratocone de primeiro grau: caracterizado por um astigmatismo oblíquo, com uma assimetria perceptível ao ceratômetro de Javal.

Ceratocone de segundo grau: o astigmatismo é mais acentuado, a assimetria é maior e à biomicroscopia se nota um adelgaçamento da córnea que se mantém transparente

Ceratocone de terceiro grau: todas as medidas ao Javal, mesmo que aproximadas, são impossíveis e o adelgaçamento corneano é acentuado.

Ceratocone de quarto grau: além dos sinais anteriores, existem opacidades corneanas lineares.

Foram avaliados, pré e pós operatoricamente, os primeiros 400 olhos (de 370 pacientes) com ceratocone submetidos ao implante do Anel Ferrara, levando-se em consideração em cada visita: topografia (EyeMap – Alcon), ceratometria, refração e acuidade visual sem e com correção, sendo a última obtida sempre com o uso de óculos.

As medidas ceratométricas foram realizadas no ceratômetro Topcon OM-4 com limites de medidas horizontais e verticais de 60 dioptrias. Qualquer córnea mais curva que o limite do aparelho foi estimada, para efeito de cálculos estatísticos, em 62 dioptrias. A ceratometria média dos 12 olhos acompanhados durante 2 anos foi baseada nos dados fornecidos pelo topógrafo utilizado.

A acuidade visual foi medida de acordo com a escala de Snellen, variando de 20/20 a 20/200. Qualquer valor pior que 20/200 foi estimada, para efeito de cálculos estatísticos, em 20/400.

As cirurgias consistiram na introdução, no estroma médio da córnea, sob anestesia tópica, de dois segmentos de anel de 5 mm de diâmetro produzidos em PMMA (Anel de Ferrara - Mediphacos). Os anéis foram implantados a 80% da espessura corneana medida no local da incisão.

Os dados pós-operatórios foram os obtidos na última consulta de controle de cada paciente.

A população estudada tinha as características mostradas abaixo.

Em relação ao grau evolutivo do ceratocone (classificação de Amsler), a amostra estudada seguiu a distribuição mostrada no [gráfico 2](#).

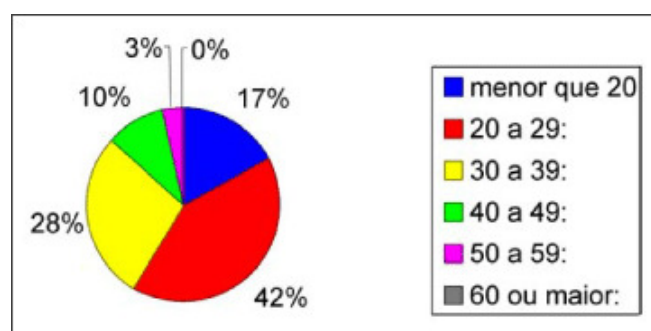


Gráfico 1 - Caracterização dos pacientes de acordo com a faixa etária

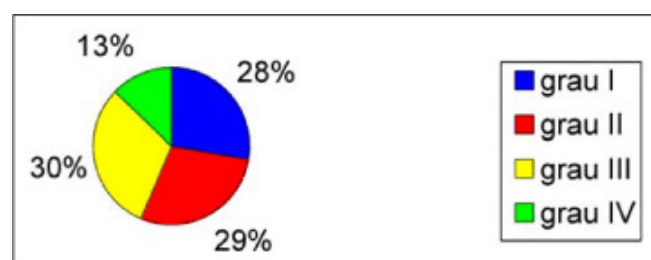


Gráfico 2 - Caracterização dos 400 pacientes de acordo com o grau evolutivo do ceratocone (Classificação de Amsler)

Desta forma temos 112 olhos com ceratocone grau I, 116 olhos com grau II, 120 olhos com grau III e 52 olhos com grau IV de Amsler.

Os resultados de equivalente esférico, acuidade visual sem e com correção e ceratometria foram analisados estatisticamente através do "teste t de Student", pareando-se os valores de pré com os de pós-operatório para cada grau evolutivo de ceratocone.

Os três primeiros olhos de cada grupo evolutivo de ceratocone (total de 12 olhos) foram acompanhados por um período de um ano através da medida de curvatura central da córnea, com o propósito de avaliar a estabilidade das alterações obtidas.

RESULTADOS

A seguir, encontram-se as tabelas e gráficos com os resultados obtidos.

Os resultados de equivalente esférico, acuidade visual sem e com correção e ceratometria média (Km) foram analisados estatisticamente através do "teste t de Student" separadamente para cada grau evolutivo de ceratocone. Os dados foram pareados, comparando-se o pré e o pós-operatório em avaliação monocaudal. Foi definido o nível de significância igual ou menor que 0,05 ($\alpha=5\%$). Os resultados obtidos com esta análise encontram-se na [tabela 4](#) e mostraram que as diferenças são estatisticamente significativas ($p<0,05$) para todos os quesitos estudados.

Variáveis	Medidas descritivas		
	Mínimo	Máximo	Média
Idade (anos)	11,0	57,0	28,2
Seguimento (meses)	1,0	54,8	10,0

Variáveis	Cirurgia	Medidas descritivas
		Média
AV SC	Antes	20/348
	Após	20/119
AV CC	Antes	20/116
	Após	20/49

A ceratometria média (Km) era anotada em cada visita pós-operatória. A seguir, temos um gráfico que mostra o comportamento do Km de 3 olhos de cada grau evolutivo de ceratocone ao longo do tempo.

Em cada visita era realizada topografia corneana do olho operado. Para fins de ilustração, as topografias de um destes olhos são mostradas na penúltima página.

DISCUSSÃO

Podemos observar que a idade média do grupo estudado foi de 28,3 anos, o que é compatível com a idade de instalação desta patologia. Alguns dos indivíduos estão sendo seguidos por mais de 54,8 meses (4 anos e meio), o que nos dá a possibilidade de avaliar a estabilidade dos resultados obtidos.

No [gráfico 2](#), observamos que a maioria dos olhos operados tem ceratocone dos graus II e III de Amsler. Isto se deve ao fato de que os portadores de cone grau I geralmente conseguem uma boa adaptação de lentes de contato, não sendo encaminhados para o tratamento cirúrgico. Os de grau IV, menos frequentes, são muitas vezes encaminhados diretamente para o transplante de córnea por possuírem opacificações importantes na córnea central.

Observa-se no [Gráfico 3](#), uma notável redução do equivalente esférico após o implante do anel, especialmente no grupo que possuía ceratocone grau IV, onde a redução média foi de 7,84 D. Esta redução é consequência do

aplanamento da córnea central, o que foi mostrado em um implante intraestromal semelhante ao deste estudo⁽¹¹⁾. Considerando todos os casos, a redução média foi de 4,65 dioptrias.

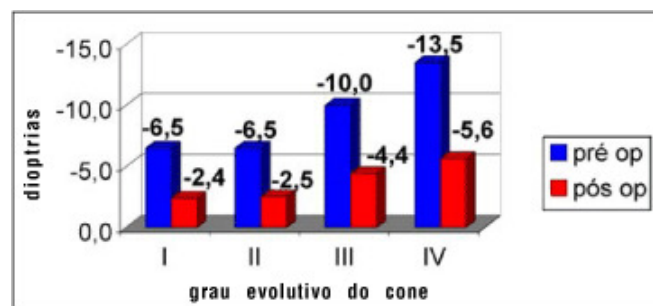


Gráfico 3 - Caracterização dos 400 pacientes de acordo com o equivalente esférico antes e depois da cirurgia

A análise do [gráfico 5](#) permite observar que o ganho na AV corrigida média ocorreu em todos os grupos, sendo menor no grupo de cone I (foi de 20/70 para 20/40) e maior no grupo de cone IV (foi de 20/200 para 20/60).

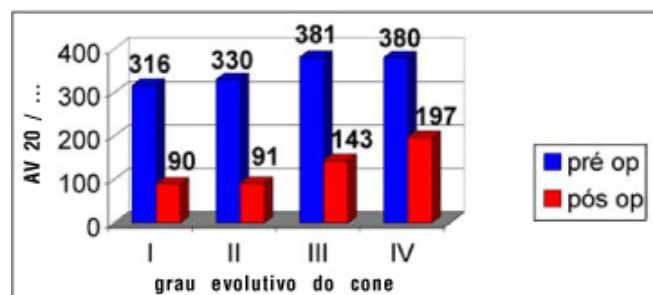


Gráfico 4 - Evolução da acuidade visual sem correção antes e após a cirurgia para cada grau de ceratocone (para todos os casos)

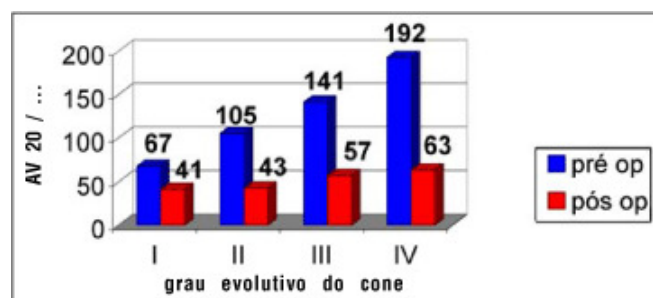


Gráfico 5 - Evolução da acuidade visual com correção óptica (com óculos) antes e após a cirurgia (para todos os casos)

A [tabela 2](#) mostra uma redução média de 4,17 dioptrias no K médio corneano entre as medidas pré-operatórias e da última consulta obtida por topografia. Como regra geral, ocorre um importante aplanamento da córnea central nos primeiros dias após o implante e as medidas se tornam estáveis com aproximadamente 3 meses de pós-operatório^(5, 8), como observado na [figura 1](#) e no [gráfico 7](#). Neste, observamos que todos os olhos tendem a seguir um padrão único de estabilidade, não ocorrendo progressão da doença, o que seria de se esperar se os olhos não tivessem sido operados. Os casos mais avançados (ceratocone grau III e IV) são os que obtiveram os maiores aplanamentos, como nos mostra o [gráfico 6](#).

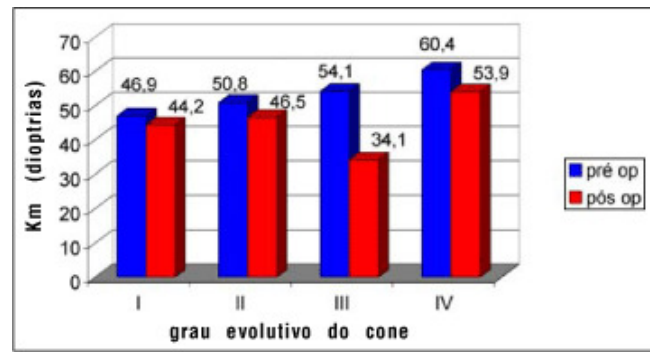


Gráfico 6 - Evolução da ceratometria média (Km) antes e após a cirurgia para cada grau de ceratocone (para todos os casos)

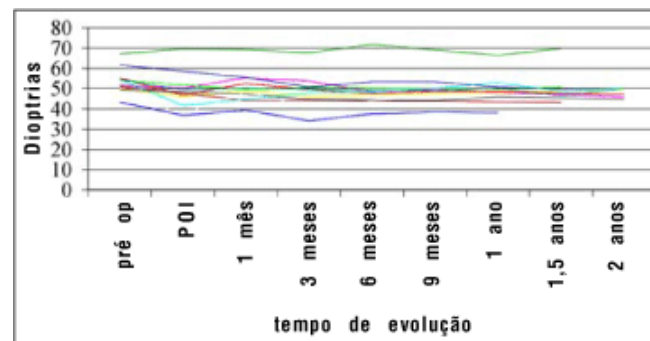


Gráfico 7 - Evolução da ceratometria média (Km) de 12 olhos operados durante 2 anos

A acuidade visual sem correção é a que mostra a melhora mais importante com o implante do anel, chegando em alguns casos dos grupos I e II a 20/20. Em média, temos a visão de 20/100 como resultado final, sendo a AV do pré-operatório pior que 20/400. A AV final corrigida foi em média de 20/50.

Quando comparamos a acuidade visual média pré-operatória com correção com a acuidade visual média pós-operatória sem correção, constatamos que esta última é melhor nos graus evolutivos I e II e semelhantes nos graus III e IV, o que comprova a segurança e eficácia da técnica.

Este importante ganho de acuidade visual se deve, no nosso entender, à manutenção da asfericidade fisiológica da córnea, característica ímpar entre todas as técnicas refrativas corneanas.

Após o procedimento cirúrgico, muitos pacientes conseguem obter uma redução importante da irregularidade do astigmatismo corneano, de forma que passam a utilizar lentes de contato gelatinosas com boa acuidade visual e adaptação satisfatória.

As alterações no equivalente esférico, ceratometria e acuidade visual com e sem correção mostraram ser estatisticamente significativas em todos os graus evolutivos do ceratocone.

É importante salientarmos que o implante do Anel de Ferrara é um procedimento que possui características que estimulam o seu uso, como:

- não altera a estrutura da córnea central;
- mantém a asfericidade positiva da córnea;
- é reversível, podendo ser removido o anel completo ou somente um de seus segmentos. Isso permite reajuste no resultado refrativo com a troca de segmentos por outros de diferentes espessuras;
- as complicações^(1,8) que podem existir (mal posicionamento dos segmentos, infecções, etc) são controláveis, uma vez que podemos manipular os segmentos ou até mesmo retirá-los a qualquer momento, reinserindo-os posteriormente;
- utiliza uma técnica de rápida execução sob anestesia tópica, fácil domínio para os cirurgiões de segmento anterior e instrumental cirúrgico simplificado.

Apesar de fácil, a técnica para o implante do Anel de Ferrara guarda alguns segredos em detalhes de sua execução, de forma que é prudente a realização de um pequeno treinamento prévio. Por ser um procedimento

simples, não possui uma curva de aprendizado muito marcante, podendo o cirurgião iniciante obter bons resultados mesmo em seus primeiros casos.

CONCLUSÃO

A falta de outras alternativas além do transplante, para tratamento e recuperação visual dos pacientes portadores de ceratocone intolerantes a lentes de contato, desperta um grande interesse, tanto na comunidade científica quanto nos maiores interessados, os próprios pacientes.

O implante do Anel de Ferrara em olhos com ceratocone melhorou a acuidade visual média com e sem correção, bem como reduziu o equivalente esférico e a ceratometria média em todos os grupos avaliados.

Esperamos que novos estudos com maior tempo de seguimento e maior número de casos possam confirmar os resultados encontrados neste trabalho.

REFERÊNCIAS

1. Moreira H, Oliveira CS, Godoy G, Wahab SA. Anel intracorneano de Ferrara em ceratocone. Arq Bras Oftalmol 2002;65:59-63. [[Links](#)]
2. Neves RA, Nosé W, Belfort Jr., R, Burris TE, Schanzlin DJ. Intrastromal corneal ring [abstract]. Arq Bras Oftalmol 1996;59:224. [[Links](#)]
3. Cochener B. Segments d'anneaux intracornéens. In: Saragoussi JJ, Arné JL, Colin J, Montard M. Chirurgie refractive. Paris: Masson; 2001. p. 296-303. [[Links](#)]
4. Barraquer JI. Modification of refraction by means of intracorneal inclusion. Int Ophth Clin 1966;6:53-78. [[Links](#)]
5. Nosé W, Ferrara P. Anillo intracorneal. In: Albertazzi R, Centurión V. La Moderna cirugía refractiva. Buenos Aires: Gustavo Muledo; 1999. p.172-81. [[Links](#)]
6. Guttman C, Ferrara P. Ring segments useful for contact lens-intolerant keratoconus. Ophthalmol Times 2001;26:64-5. [[Links](#)]
7. Siganos D, Chatzinikolas K, Stefanoudakis G, Bessis N, Ferrara P. New intracorneal rings segments reduce irregular astigmatism in keratoconus; first European Results. Eurotimes 2001;6:15. [[Links](#)]
8. Gonzalez JM. Ferrara ring implant better for advanced keratoconus. Ocular Surg News Europe/Asia-Pacific 2002;13:7-8. [[Links](#)]
9. Silva FBD, Alves EAF, Cunha PFA. Utilização do Anel de Ferrara na estabilização e correção da ectasia corneana pós PRK. Arq Bras Oftalmol 2000;63:215-8. [[Links](#)]
10. Amsler M. Le Kératocône fruste au javal. Ophthalmologica 1938;96:77-83. [[Links](#)]
11. Burris TE, Ayer CT, Evensen DA, Davenport JM. Effects of intrastromal corneal ring size and thickness on corneal flattening in human eyes. Refract Corneal Surg 1991;7:46-50. [[Links](#)]

Endereço para correspondência

Rua Grão Pará, 737 cj 201
Belo Horizonte (MG) - CEP 30150-341
E-mail: pferrara@ferrararing.com.br

Trabalho realizado no Centro de Oftalmologia Avançada - Belo Horizonte - MG.



All the contents of this journal, except where otherwise noted, is licensed under a [Creative Commons Attribution License](#)

Rua Casa do Ator, 1117 - cj.21

04546-004 São Paulo SP Brazil

Tel: 55 11 - 3266-4000

Fax: 55 11- 3171-0953

 e-Mail

abo@cbo.com.br